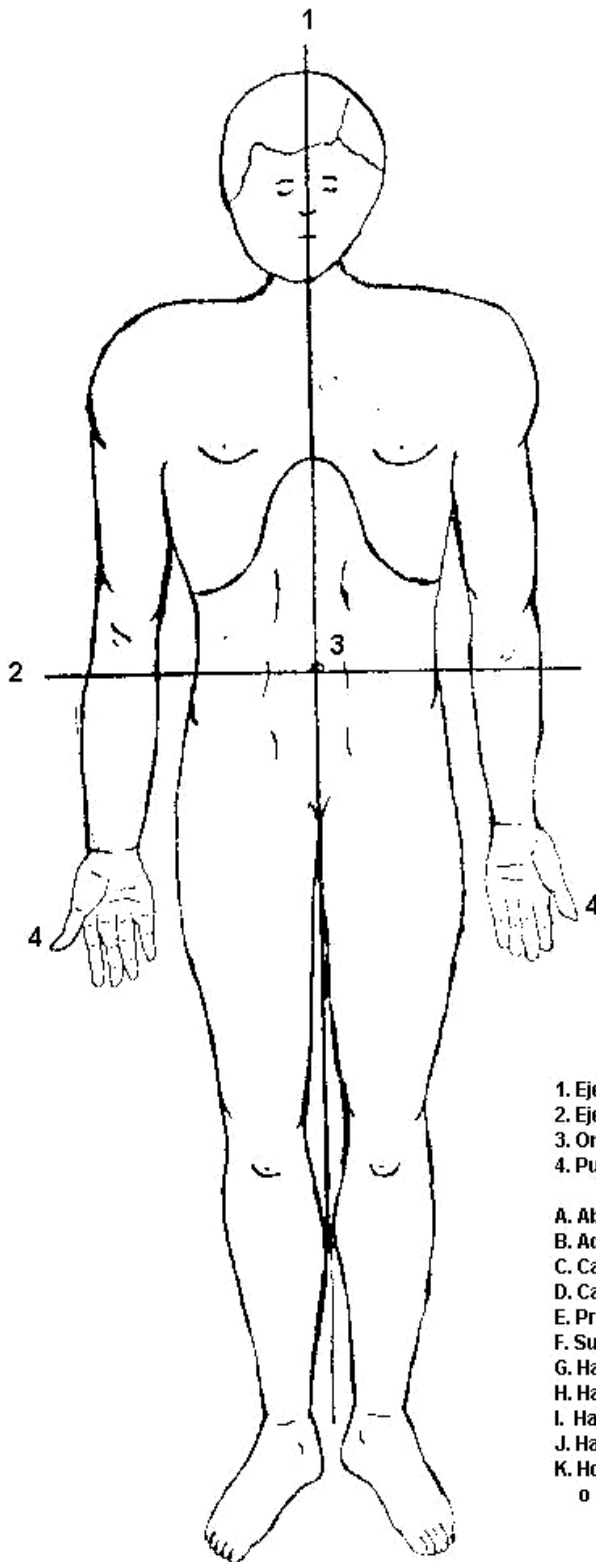
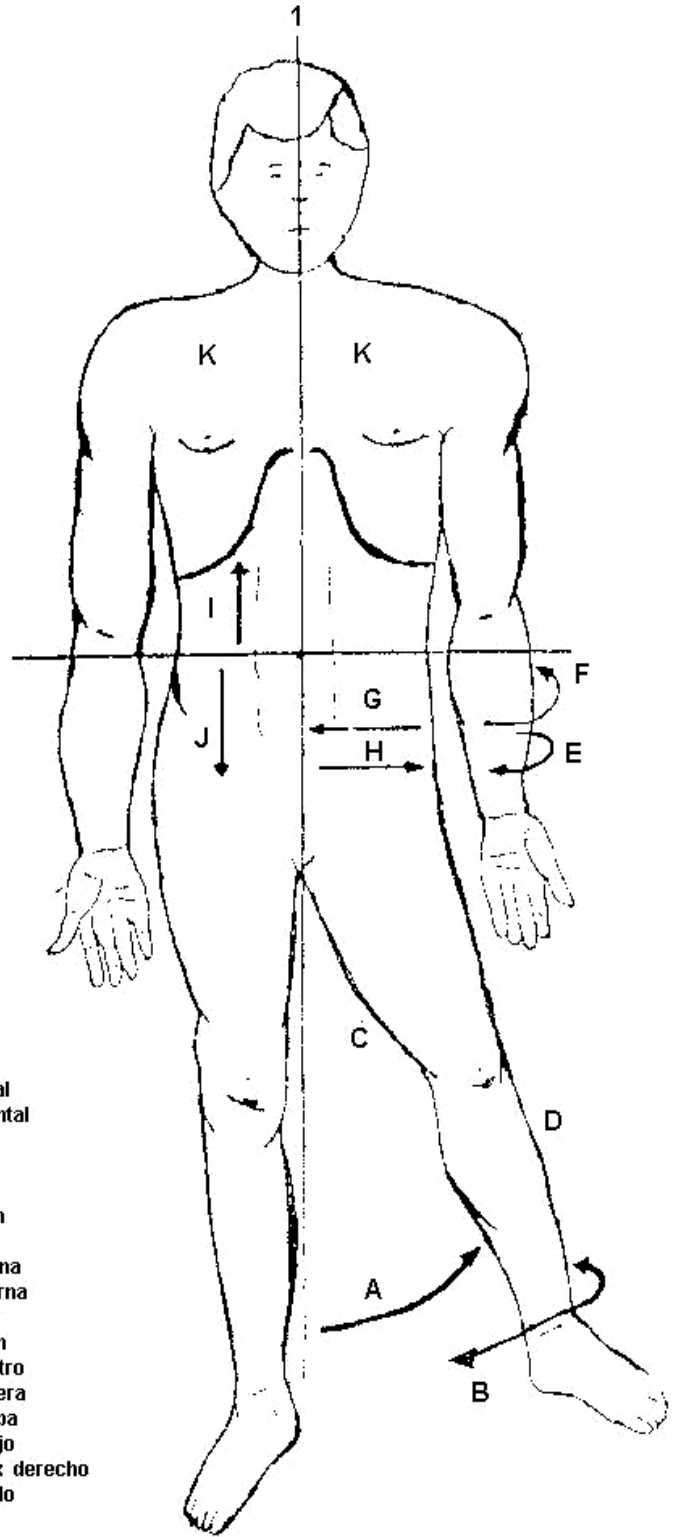


POSICION ANATOMICA



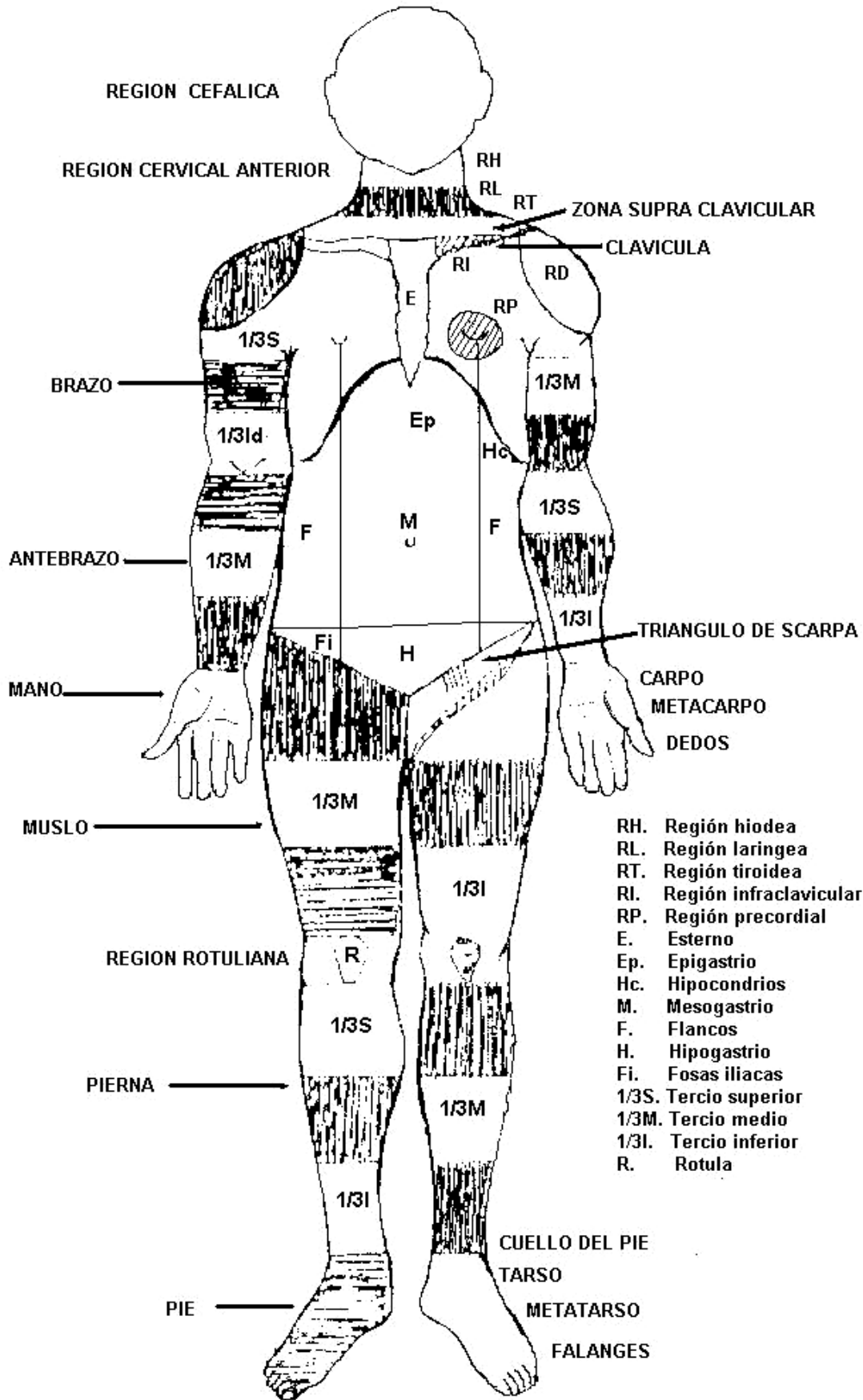
EJES Y MOVIMIENTOS



- 1. Eje Vertical
- 2. Eje horizontal
- 3. Ombligo
- 4. Pulgar

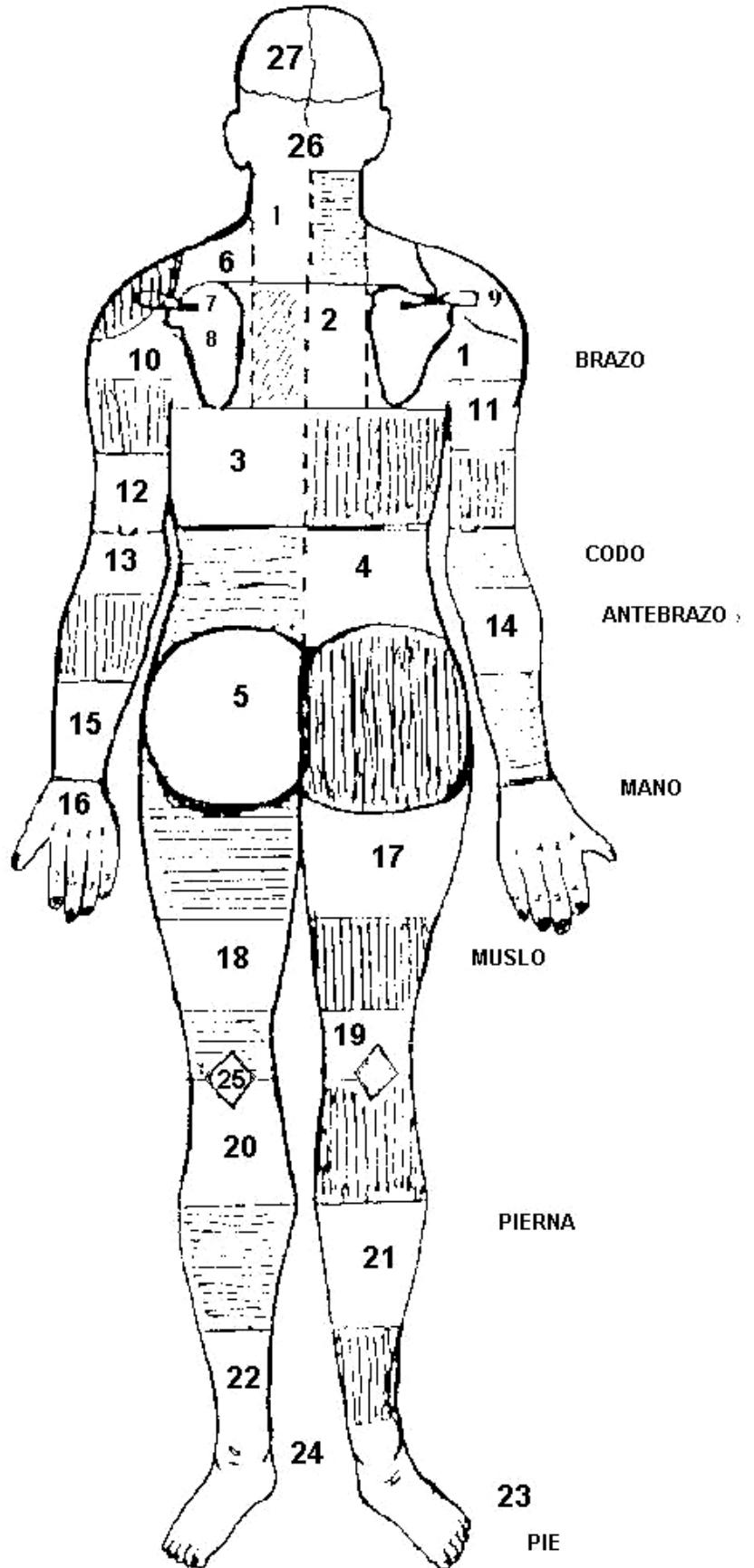
- A. Abducción
- B. Aducción
- C. Cara Interna
- D. Cara Externa
- E. Pronación
- F. Supinación
- G. Hacia dentro
- H. Hacia Afuera
- I. Hacia Arriba
- J. Hacia Abajo
- K. Homitorax derecho o izquierdo

VISTA ANTERIOR



- RH. Región hiodea
- RL. Región laringea
- RT. Región tiroidea
- RI. Región infraclavicular
- RP. Región precordial
- E. Esterno
- Ep. Epigastrio
- Hc. Hipocondrios
- M. Mesogastrio
- F. Flancos
- H. Hipogastrio
- Fi. Fosas iliacas
- 1/3S. Tercio superior
- 1/3M. Tercio medio
- 1/3I. Tercio inferior
- R. Rotula

VISTA POTERIOR



1. Región cervical posterior
2. Región interescapular
3. Región infraescapular
4. Región lumbar
5. Gluteos o nalgas
6. Región supraescapular
7. Región supraespinosa
8. Región infraespinosa
9. Región deltoides posterior
10. Tercio superior brazo
11. Tercio medio brazo
12. Tercio inferior brazo
13. Tercio superior antebrazo
14. Tercio medio antebrazo
15. Tercio inferior antebrazo
16. Mano.
17. Tercio superior muslo
18. Tercio medio muslo
19. Tercio inferior muslo
20. Tercio superior pierna
21. Tercio medio pierna
22. Tercio inferior pierna
23. Pie
24. Cañal
25. Rombo popliteo
26. Occipital
27. Parietales